

PROTHESE UNICOMPARTIMENTALE MARMOR ÉVOLUTION GENESIS

Alain CAZENAVE - Philippe CARTIER

Nous rapportons notre expérience clinique de la Prothèse Uni-Compartimentale (PUC) MARMOR posée entre 1974 et 1984, et de son évolution GENESIS posée depuis 1991.

MATERIEL et MÉTHODE

MARMOR : Sur 207 PUC implantées entre 1974 et 1984, 60 genoux ont pu être revus avec un recul moyen de 12 ans (minimum 10 ans - maximum 18 ans) 79 patients (soit 83 genoux) sont décédés, 49 ont été perdus de vue et 8 n'ont pu se déplacer pour être examinés mais leur dossier radioclinique complet a permis leur inclusion dans la courbe de survie ainsi que 74 des 132 cas décédés ou perdus de vue et les 7 genoux réopérés pour échec.

Il s'agit de 35 hommes et 19 femmes d'âge moyen 65 ans (mini 28 - maxi 82 ans) porteurs d'un genu varum dans 53 cas et d'un genu valgum dans 7 cas. 11 patients avaient déjà été opérés : 8 OTV dont 6 hypocorrigées, 1 PUC dont le polyéthylène de 6mm était descellé, 1 patellectomie, 1 transfert de TTA.

L'étiologie était d'origine arthrosique (37 cas), post-traumatique (13 cas), une ostéonécrose aseptique du condyle interne (8 cas), 1 maladie de Paget, 1 chondrocalcinose.

Une section d'aileron rotulien externe a été systématique dans cette série et un geste rotulien a été effectué dans 39 cas (27 shaving, 8 patellectomies partielles, 4 prothèses fémoro-patellaires et 1 transfert de TTA).

Les implants ont tous été cimentés au niveau du fémur et du tibia. Le plateau tibial était un polyéthylène de 9 mm d'épaisseur.

GENESIS : sur 1173 genoux opérés de 1991 à 2006, nous rapportons les résultats des PUC implantées chez les patients de moins de 60 ans soit 161 cas (158 patients) revus avec un recul minimum de 5 ans, un recul moyen de 9 ans (minimum 5 - maximum 14).

Il s'agit de 81 hommes et 77 femmes, d'âge moyen 53 ans (minimum 30 - maximum 60) porteurs d'un genu varum dans 130 cas et d'un genu valgum dans 31 cas.

L'indication opératoire a été posée en raison d'une arthrose primaire (129 genoux), arthrose post-traumatique (22 cas incluant 13 méniscectomies internes et 7 externes), 9 nécroses aseptiques du condyle interne, 1 séquelle d'arthrite septique.

Les implants tibiaux ont consisté en : polyéthylène cimenté (69), en metal-back en titane de 2 mm d'épaisseur cimenté (32) et non cimenté recouvert d'HAP fixés par une vis (60).

L'épaisseur globale de l'implant tibial n'a jamais été inférieure à 9 mm.

Le LCA était présent 142 fois, et déficient ou absent dans 19 genoux. 14 ligamentoplasties ont été associées (7 intra-articulaires et 7 extra-articulaires).

L'abord chirurgical a été effectué par chirurgie mini invasive. L'aileron rotulien externe a été sectionné dans toutes les PUC externes et lorsqu'il existait une hyperpression externe dans les PUC internes soit 86 fois.

Tous les patients des deux séries étudiées ont eu un bilan radiographique préopératoire et lors des contrôles post-opératoires : gonométrie, face, profil, défilé fémoro-patellaire, radio en schuss et en stress frontal en varus et valgus forcé. L'étude a porté sur le positionnement des implants, la correction de la déviation axiale, et l'évolution du scellement.

TECHNIQUE OPÉRATOIRE :

Les principes de pose ont été ceux mentionnés par nous-mêmes (Ph CARTIER) en 1987 :

- obtenir une parfaite stabilité des implants avant scellement,
- obtenir une hypocorrection de sécurité protégeant le compartiment opposé
- effectuer une libération des adhérences capsulaires sans libération ligamentaire
- réséquer les ostéophytes de l'échancrure fémorale, de la rotule, des condyles et plateaux tibiaux.
- respecter la courbure anatomique osseuse tibiale en suivant l'angle du varus épiphysaire (angle de CARTIER) pour la coupe tibiale frontale
- effectuer un resurfaçage de la surface fémorale s'arrêtant à l'os sous-chondral résistant
- obtenir le centrage de l'implant fémoral sur le composant tibial de 0° à 130° de flexion.

Au niveau fémoral nous sommes restés fidèles au resurfaçage préconisé par MARMOR ; il est réalisé par fraisage progressif pour réduire la perte de tissu osseux et faciliter une éventuelle reprise par une PTG. Il permet également de réajuster le parallélisme des implants tibial et fémoral.

La pente tibiale antéro-postérieure est de 0° à 3° pour le compartiment interne et de 0° pour l'externe afin de respecter l'anatomie des plateaux tibiaux et une tension la plus physiologique possible du pivot central.

Une courbure tibiale supérieure à 6° est une contre-indication à la PUC isolée en raison des risques de subluxation frontale ; elle doit être associée à une ostéotomie tibiale normo ou mieux légèrement hypocorrigée.

L'appui du composant tibial se fait sur la périphérie corticale du plateau tibial plutôt qu'en zone uniquement spongieuse (technique inlay) pour prévenir un affaissement secondaire, permettre un meilleur positionnement initial et conserver le maximum de tissu osseux.

14 ligamentoplasties du LCA ont été réalisées chez 19 patients (7 intra et 7 extra-articulaires).

RÉSULTATS

L'évaluation a été réalisée avec le score de l'International Knee Society modifié par J.Insall. Ce dernier a l'avantage de différencier le score genou du score fonctionnel notés sur 100 points chacun. (score excellent : 100-90, bon : 89-80, moyen : 75-70, mauvais : <70).

ÉVALUATION FONCTIONNELLE

Dans la série **MARMOR** nous avons obtenu un score genou excellent dans 75%, bon dans 20%, moyen dans 3%, et mauvais dans 2%. Le score fonctionnel était excellent dans 57%, bon dans 20%, moyen dans 7%, et mauvais dans 7%..

La discordance entre les résultats fonctionnels et anatomiques (8 patients) est explicable par l'association de pathologies articulaires à distance qui pénalisent la fonction du genou (hanche dans 3 cas, rachis dans 5 cas).

Dans la série **GENESIS**, la valeur moyenne du score genou est de 94,02 : les PUC INT ont un moins bon score que les externes (92,62 contre 95,42) et le score est meilleur chez les hommes que chez les femmes (95,41 contre 92,63). Le score fonctionnel est de 93,76 en moyenne avec un meilleur résultat chez les hommes que chez les femmes (96,2 contre 91,32). Contrairement à la série MARMOR, on ne constate pas de discordance entre les deux scores anatomique et fonctionnel car ce groupe de patients d'âge moyen à l'opposé des plus âgés était indemne de pathologies articulaires ou rachidiennes associées.

Le score des genoux porteurs d'un implant tibial polyéthylène est supérieur de 5 points par rapport aux porteurs d'un implant metal-back chez les femmes.

Globalement, les patients porteurs d'un implant tibial metal-back sans ciment ont un score supérieur de 3 points par rapport au metal-back cimenté.

23 opérés pratiquant en préopératoire un sport de loisir (jogging, tennis, entraînement de boxe, arbitre de football, golf, cyclisme) ont repris au même niveau au recul maximum pour 19 d'entre eux, et 4 ont baissé de niveau pour une pathologie médicale ou articulaire à distance. 19 travailleurs de force (maçons, agriculteurs) ont repris leur travail dans des conditions normales.

19 genoux présentaient un LCA absent ou déficient. 14 ligamentoplasties ont été réalisées (7 intra et 7 extra-articulaires). Les résultats anatomiques et fonctionnels sont identiques à ceux des genoux avec LCA normal. La non réparation du LCA chez 5 patients à l'activité modérée n'a pas altéré le résultat à 9 ans. Il faut noter que l'obliquité de la coupe tibiale antéro-postérieure a été dans ces cas volontairement supprimée pour limiter le risque de survenue d'une subluxation fémoro-tibiale sagittale progressive.

RÉSULTATS RADIOGRAPHIQUES

L'alignement axial mesuré sur les gonométries debout en charge était de 5° pour les varus et de -7° pour les valgus dans la série MARMOR, et respectivement de 3° et -4° dans la série GENESIS.

L'analyse de la série **MARMOR**, a montré 1 descellement des deux composants qui a été repris, 4 liserés fémoraux incomplets, 6 liserés tibiaux complets non évolutifs et < 1mm.

L'évaluation du compartiment opposé dans la série MARMOR ne montre aucune modification dans 49 cas, 6 remodelages avec ostéophytes externes, et 5 pincement nets ; un seul de ces 5 cas était symptomatique et a été réopéré. Il s'agissait d'un genou en varus qui n'avait pas été hypocorrigé.

Dans la série **GENESIS**, aucun liseré fémoral et un seul liseré tibial (sur un genou multi-opéré) ont été notés. L'usure du polyéthylène était inférieure à 1 mm au plus grand recul et 5 patients porteurs d'un metal-back présentaient une usure de 2 mm dans 3 cas et de 3 mm dans deux autres cas ; il s'agissait de 5 hommes très actifs.

L'évaluation du compartiment opposé de la série GENESIS montre 2 pincements externes (1 cas chez une ancienne OTV, et 1 séquelle septique), et 2 remodelages externes asymptomatiques.

COMPLICATIONS

Dans la série **MARMOR**, nous avons eu 3 infections, une raideur traitée par arthrolyse, une subluxation rotulienne, une tendinite de la patte d'oie.

1 descellement à 8 ans chez une patiente ostéoporotique et une arthrose du compartiment externe 9 ans après la pose de la prothèse ont nécessité une reprise par prothèse totale et une arthroplastie unicompartmentale complémentaire qui n'ont pas posé de difficulté technique.

Dans la série **GENESIS**, aucun sepsis ni thrombophlébite n'ont été relevés.

8 complications ont nécessité la révision de l'implant en raison de:

- 3 descellements tibiaux chez 3 femmes ostéoporotiques multi opérées porteuses d'un metal-back tibial :
 - 1 descellement par indication inappropriée
 - 1 instabilité frontale par excès de varus épiphysaire non corrigé par ostéotomie
 - 1 détérioration cartilagineuse externe à 5 ans dans le cadre d'une PUC interne sur ancienne OTV
 - 1 cas de douleurs chroniques inexplicées chez un homme porteur d'un implant sans ciment
 - 1 descellement chez un agriculteur actif à 11 ans de recul postopératoire
 - 5 ont été révisées par PTG, une par PUC externe complémentaire de la PUC interne, 2 changements de plateau prothétique. Aucune difficulté technique n'a été rencontrée, aucune allo greffe n'a été rendue nécessaire pour ces reprises.

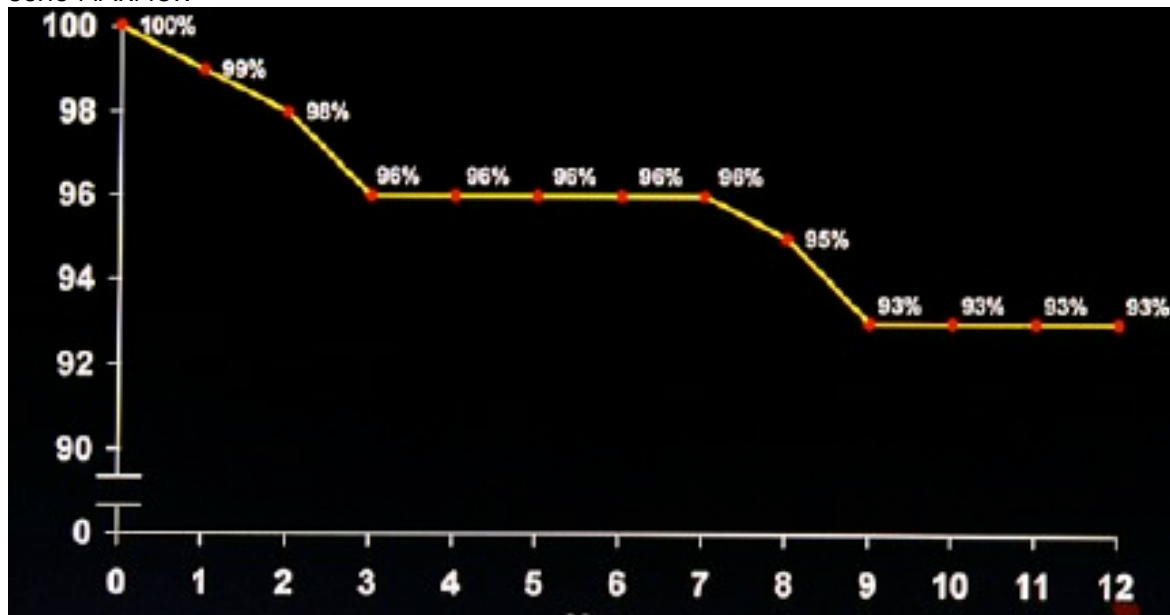
COURBE DE SURVIE

Il est intéressant de pouvoir comparer les courbe de survie des deux séries à 12 ans.

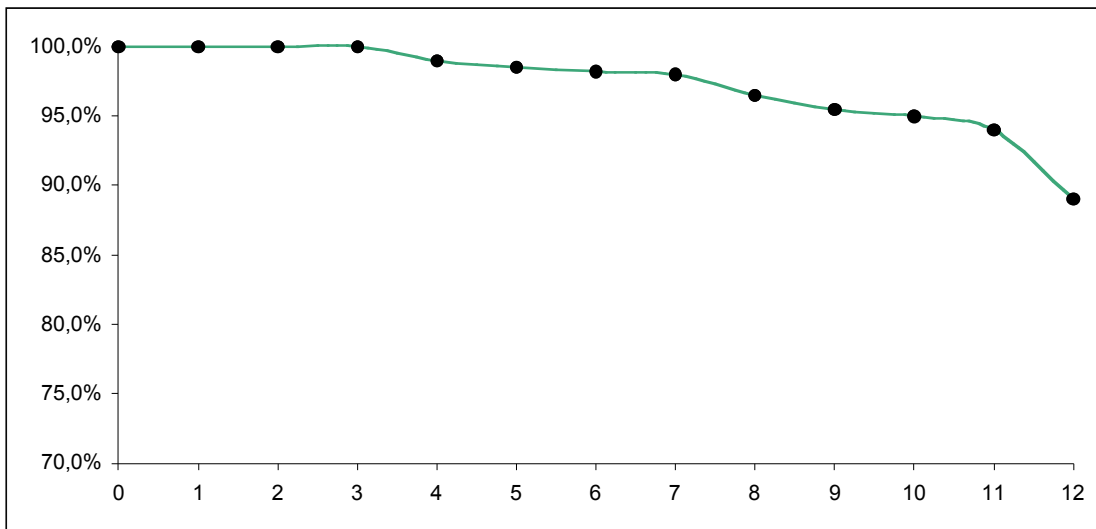
La série MARMOR montre un fléchissement de la courbe entre 7 et 9 ans de 96 à 93%, puis se stabilise jusqu'à la 12^e année.

La série GENESIS présente une survie de 94% à 10 ans puis une diminution progressive jusqu'à 88% à 12 ans.

série MARMOR



série GENESIS



DISCUSSION

La revue de ces deux séries permet de faire plusieurs observations.

- Les principes de la technique d'implantation énoncés lors de l'implantation des prothèses MARMOR respectant les anciennes recommandations de ce dernier ont montré leur bien-fondé avec la confirmation des résultats anatomiques de la série GENESIS où seuls le matériel ancillaire de coupe tibiale et l'utilisation d'une technique mini-invasive différaient.
- L'instrumentation de pose de la prothèse MARMOR était assez imprécise et pouvait induire des erreurs de positionnement des implants. L'instrumentation GENESIS permet une grande sécurité de pose des implants facilitant la coupe tibiale selon l'axe épiphysaire et le parallélisme de la coupe condylienne postérieure et de celle du tibia.
- Malgré le niveau d'activité plus important des patients de la série GENESIS, la courbe de survie de 94% à 10 ans de patients plus jeunes et très actifs est très intéressante à considérer. Cette courbe chute cependant à 88% à 12 ans alors que celle de la série MARMOR est de 93% au même recul.
- Par rapport aux implants tout polyéthylène de la série MARMOR, les implants metal-back GENESIS ont montré leur bonne tolérance et des résultats rassurants. Leur descellement chez 3 femmes dont l'os était ostéoporotique et le meilleur score global des composants tout polyéthylène nous font préférer pour l'avenir l'usage de plateaux tout polyéthylène chez les femmes et réserver les composants metal-back sans ciment aux hommes plus actifs et à large surface portante tibiale.
- La forme du composant fémoral associée au resurfaçage condylien semble recréer une situation "anatomique" particulièrement bien adaptée dans la mesure où seulement 3 composants sur une série de 1173 GENESIS ont dû être repris.

- Le resurfaçage condylien et le cimentage tibial minimal ont permis la reprise des complications sans aucune difficulté par une arthroplastie totale.

CONCLUSION

La Prothèse Uni-Compartimentale ne doit pas être considérée comme une hémi Prothèse Totale. Sa pose obéit à des principes bien établis actuellement.

L'amélioration du matériel ancillaire actuel de pose permet de limiter les erreurs techniques. Cette dernière ne saurait en aucun cas éviter la pratique d'essais prothétiques rigoureux avant tout scellement au cours desquels l'expérience du chirurgien reste fondamentale quel que soit le système ancillaire utilisé. L'indication d'une prothèse unicompartmentale peut prêter à controverse. En cas de contre-indication d'une ostéotomie, il nous semble cependant excessif de la proposer à tout prix du fait que le patient est « trop » jeune pour une arthroplastie unicompartmentale. On sait en effet que l'OTV aboutira dans des délais inférieurs à 10 ans à la mise en place d'une prothèse totale chez un patient encore jeune. Étant donné les résultats de notre série d'opérés et le court délai de récupération fonctionnelle, une arthroplastie unicompartmentale peut être proposée avant 60 ans sans culpabilisation.

RÉFÉRENCES

- Armitage P, Berry G.** Statistical method in medical research. Blackwell Scientific 2nd Ed, Oxford 1987
- Cartier P.** Unicompartmental knee arthroplasty: Benefits and pitfalls. AAOS Monograph series 25; chapter 7:59-65. 2003 American Academy of Orthopaedic Surgeons
- Cartier P, Sanouiller J-L, Grelsamer R.** Unicompartmental knee arthroplasty surgery. 10 year minimum follow-up period. *J Arthroplasty.* 1996; 11,7:782-788.
- Deschamps G, Cartier P.** Unicompartmental knee arthroplasty. In: M. Mike Malek. *Knee Surgery Complications, pitfalls and salvage.* Springer Verlag, Inc: New York. 2001. ; 364-379.
- Dobbs, H. S.** Survivorship of total hip replacements. *J Bone Joint Surg.* 1980; 62B:168-1492.
- Epinette J, Edidin A.** Hydroxyapatite-coated unicompartmental knee replacement. A report of five to six years follow-up of the H.A. Uni tibial component. In: Cartier P, Epinette J, Deschamps G, Hernigou P, eds. *Unicompartmental Knee Arthroplasty.* Paris, France; Expansion Scientifique Française, 1997: 242-260.
- Grelsamer R, Cartier P.** A unicompartmental knee replacement is not "half a total knee" for major differences. *Orthop Rev.* 1992; 21:1350-1356.
- Harrysson O, Robertsson O, Nayfeh J.** Higher cumulative revision rate of knee arthroplasties in younger patients with osteoarthritis. *Clin Orthop Relat Res.* 2004; 421:162-168.
- Marmor L.** The modular (Marmor) knee: case report with a follow-up of 2 years. *Clin Orthop Relat Res.* 1976; 120:86-94.
- O'Rourke M, Michael R, Gardner J, et al.** The John Insall Award: unicompartmental knee replacement: a minimum twenty-one year followup, end-result study. *Clin Orthop Relat Res.* 2005; 440:27-37.
- Padgett D, Stern S, Insall J.** Revision total knee arthroplasty for failed unicompartmental replacement. *J Bone Joint Surg Am.* 1991; 73:186.
- Pandit H, Beard D, Jenkins C, et al.** Combined anterior cruciate reconstruction and Oxford unicompartmental knee arthroplasty. *J Bone Joint Surg Br.* 2006; 88:887-892.
- Pennington D, Swienckowski J, Lutes W, et al.** Lateral unicompartmental knee arthroplasty. Survivorship and technical considerations at an average follow-up of 12.4 years. *J Arthroplasty.* 1996; 21:13-17
- Price A, Dodd C, Svard U, et al.** Oxford medial unicompartmental knee arthroplasty in patients younger and older than 60 years of age. *J Bone Joint Surg Br.* 2005; 87:1488-
- Swienckowski J, Pennington D:** Unicompartmental knee arthroplasty in patients sixty years of age or younger. *J Bone Joint Surg Am.* 2004; 86:131-142.
- Tabor OB Jr, Tabor OB, Bernard M, Wan JY.** Unicompartmental knee arthroplasty: long term success in middle-age and obese patients. *J Surg Orthop Adv.* 2005; 14:59-63.